Aus der Landesanstalt Görden (Direktor: Dr. med. habil. Heinze)
und der histopathologischen Abteilung (Prof. Dr. Hallervorden) des
Kaiser-Wilhelm-Instituts für Hirnforschung (Prof. Dr. Spatz)

Hirnveränderungen nach einem 10 Monate vor dem Tode vorgenommenen Erwürgungsversuch

---

Inaugural-Dissertation

zur

Erlangung des medizinischen Doktorgrades

an der

Friedrich-Wilhelms-Universität zu Berlin

vorgelegt von

MARGOT LENZ

aus Erfurt

Tag der Promotion: 14. August 1940

Buchdruckerei Franz Linke, Berlin NW 7, Marienstr. 13

M 182

Gedruckt mit Genehmigung
der
Medizinischen Fakultät der Universität Berlin

Dekan: Prof. Dr. Kreuz
Referent: Prof. Dr. de Crinis

R. UNIV.
BIBLIOTHEEK
LEIDEN

In vielen Fällen von Erhängung oder Erwürgen wird bei rechtzeitiger Unterbrechung die Zirkulation wieder hergestellt und die Genesung erfolgt nach kürzerer oder längerer Zeit. Dabei treten verschiedene neurologische und psychische Symptome bestimmter Art auf, die schon oft Gegenstand klinischer Darstellung geworden sind; sie folgen sich mit einer gewissen Gesetzmäßigkeit, welche Strauss auf Grund von sieben Beobachtungen näher gekennzeichnet hat. Er unterscheidet: 1. das arespiratorisch-comatöse Stadium, 2. das Krampfstadium mit dem Merkmal einer voll ausgeprägten oder intermittierenden Hirnstarre (Streckkrämpfe, tonische Dauerzustände), 3. das Stadium der Rückbildung der Bewußtlosigkeit mit Bewußtseinstrübung und verschiedenen Hirnstammsymptomen (Iterative Bewegungsunruhe, choreatisch-athetotische Bewegungen und Torsionen, Katalepsie, Greifreflex, Gegenhalten, Pupillenstörung) und 4. das amnestische Stadium mit einzelnen, bald abklingenden Restsymptomen. — Die Rückbildungen der Erscheinungen können so rasch erfolgen, daß die einzelnen Stadien sich nicht begrenzen lassen. Als Folgeerscheinung hebt Strauss hervor: affektive Veränderungen, hypomanische und depressive Zustände, die er auch als Hirnstammsymptome gewertet wissen möchte.

Mitunter sterben die Kranken aber doch noch nach länger dauernder Bewußtlosigkeit oder nach einem Intervall vorübergehender Besserung nach Tagen oder Monaten infolge der durch die Anoxämie gesetzten Hirnschädigungen. Von solchen Spättodesfällen liegen nur wenige anatomische Beschreibungen vor; es handelt sich dabei um Kranke, die 24 Stunden bis zu drei Monaten nach der Strangulation gestorben sind. Befunde ausgeheilter Fälle sind meines Wissens nicht bekannt geworden. Im folgenden soll eine Beobachtung mitgeteilt werden, bei welcher der Patient zehn Monate nach einer Drosselung infolge eines Suicidversuches starb.

Karl Lo. war ein Epilektiker, der in der Landesanstalt zu Potsdam im Alter von 15 Jahren durch Suicid endete.

Ein Bruder war in derselben Anstalt als debiler Psychopath behandelt worden; die Mutter des Patienten scheint schwachsinnig zu sein. In der Verwandtschaft keine Fälle von Epilepsie.

Lo. erlitt mehrere Unfälle im Laufe der Zeit. Im dritten Lebensmonat soll er aus dem Kinderwagen gestürzt sein, mit sieben Jahren fiel er dann aus dem Fenster und war danach eine Stunde bewußtlos. Während er sich bis zu diesem Unfall normal entwickelt haben soll, wurde in der Folgezeit eine Gedächtnisschwäche deutlich. Mit 10 Jahren nahmen seine Leistungen in der Schule derart ab, daß er eine Hilfsschule besuchen mußte. Seit seinem 14. Lebensjahr litt er an Anfällen, wobei er am ganzen Körper zuckte. Auch Kot- und Urinabgang soll vorgekommen sein. Die Anfälle wiederholten sich zeitweise 5—6mal täglich. Er wurde deshalb am 4. 8. 34 der Potsdamer Anstalt überwiesen.

Der kräftig und gut entwickelte Junge hatte keine Störungen von seiten der inneren Organe, auch keine neurologischen Ausfälle, er war Linkshänder. Bei der Intelligenzprüfung war er auffallend kindlich, mitunter läppisch-albern. Seine Auffassung war erheblich erschwert, besonders bemerkenswert blieben die sprachlichen Störungen: Wortfindungsschwierigkeiten und paraphasische Wortentstellungen. Es wurden große epileptische Anfälle beobachtet, doch gelang es, die Anfälle durch Luminal ganz zurückzudrängen. Am 6. 8. 1935 versuchte er, sich mit einer Schnur zu erwürgen, doch wurde dies vom Pflegepersonal gemerkt und verhindert.

Am 26. 10. 1935 versuchte er wieder sich zu strangulieren. In dem Bericht steht: Lo. versuchte sich heute nachmittag gegen 16 Uhr am Friedhof im Klosett mit einem Halstuch zu erwürgen. Ein anderer Patient fand ihn so, das Tuch fest um den Hals, im Gesicht blau, ohne jegliche Atmung. Er riß ihm das Tuch ab und legte ihn ins Freie. Nach einigen Minuten begann er wieder zu atmen, aber sonst reagierte er auf nichts. Der Puls war fast nicht fühlbar, wie der herbeigerufene Arzt feststellte. Auf eine Cardiazolinjektion wurde der Puls nach einigen Minuten kräftiger und Patient gab auf Fragen wieder Antwort. Es fehlte ihm jede Erinnerung an das Vorgefallene. Er war zeitlich und örtlich nicht orientiert. Erwürgungsabsichten stritt er ab und gab nur schwer Antwort. Auf seiner Station schlief er bald ein und schlief die ganze Nacht hindurch; er wußte am anderen Morgen nicht, wie er in den Wachsaal gekommen war und hatte keine Erinnerung an das Vorgefallene. Zehn Tage später wird in der Krankengeschichte vermerkt:

Seit dem Suicidversuch sichtlich verändert, läppisch-heiter, ziellos, triebhafte Unruhe, gänzlich einsichtlos. In der folgenden Zeit waren die Anfälle relativ häufig, in jedem Monat mindestens ein Anfall. Am 3. 8. 1936 wurde Lo. gegen 17 Uhr im Schuhraum erhängt aufgefunden.

Bei der Sektion wurde außer dem Fehlen der rechten Niere und des rechten Harnleiters an den inneren Organen nichts Besonderes gefunden. Bei der Eröffnung der Schädelhöhle ist die Dura mit dem Knochen fest verwachsen. Am linken Scheitelbein findet sich eine ungefähr 6—7 cm lange Knochenverdickung des Schädels (alte Frakturstelle). Die linke Hemisphäre ist in ihrer hinteren Hälfte etwas verschmälert. In ihr findet sich im Parietallappen entsprechend der Frakturstelle des Schädels eine flache, trichterförmige Einziehung von etwa Fünfmarkstückgröße mit einer bohnengroßen Höhle von der Gestalt eines Keiles, dessen Spitze sich bis in den Markstrahl hineinzieht. In der Nachbarschaft dieses Gebietes sind die Windungen durch viele kleine und größere unregelmäßige narbige Einziehungen verändert und bieten so das Bild der Ulegyrie (= Narbenwindung) dar, dabei ist auch z. T. die Marksubstanz in Mitleidenschaft gezogen. Die Abbildung eines Schnittes durch das Gehirn, unmittelbar unter der Verletzungsstelle gibt davon eine Vorstellung (Abb. 1). Man sieht darauf, daß diese Windungsnarben auch auf die Medianfläche hinübergreifen und wie beträchtlich die ganze Hemisphäre dadurch in Mitleidenschaft gezogen ist. Diese Narben hören im Occipitallappen erst kurz vor dem Pol auf, wobei auch die obere Lippe der Sehrinde davon betroffen ist; nach frontal reichen sie, allmählich abnehmend, über die Zentralwindungen hin bis in die erste und zweite Schläfenwindung.

Histologischer Befund: Auf einem Frontalschnitt mitten durch das Gehirn, dicht hinter den Corpora mamillaria, fällt im Markscheidenpräparat schon bei der Betrachtung mit bloßem Auge eine Reihe von Entmarkungsherden im Putamen und Nukleus caudatus beiderseits auf, welche auf dieses Zentrum beschränkt sind; in der weiteren Umgebung, besonders Pallidum, fehlen solche Herde. Im übrigen sind einige geringfügige streifige Aufhellungen in einigen Markstrahlen vorhanden, so links in F_1 und der vorderen Zentralwindung, rechts nur in F_1.

Die Herde im Striatum stellen kleine, annähernd rund-

liche unscharfe Flecke bis Stecknadelkopfgröße dar. Links gibt es nur einige wenige, einen kleinen im Nucleus caudatus und einige im Putamen, welche ungefähr parallel zur Capsula externa gelagert sind, aber von dieser durch normales Gewebe getrennt bleiben. Rechts sind diese Flecke im Putamen weit zahlreicher, fließen vielfach ineinander, zeigen aber im wesentlichen die gleiche Anordnung. Ein etwas größerer liegt im Nucleus caudatus (Abb. 2).

Im Zellpräparat nach Nissl fallen diese Herde besonders rechts durch ihren größeren Zellreichtum auf. Hier sind die Ganglienzellen in dem betroffenen Gebiet stark reduziert, dafür finden sich um so mehr Gliakerne, z. T. mit leicht angefärbtem Plasma, teils Astrocyten, teils Oligodendroglia und Hortegazellen, vielfach in Stäbchenzellform. In einer Reihe dieser Zellen zeigt das Plasma eine Gitterstruktur und Einlagerung grünlicher oder bräunlicher Körnchen. Solche Gitterzellen liegen nur vereinzelt im Gewebe verstreut, reichlicher finden sie sich an den Gefäßen, vermischt mit einigen Lymphocyten und Plasmazellen. Die Herde gruppieren sich also um die Gefäße, wie dies aus der Lagerung der Flecke bereits im Markscheidenpräparat zu erwarten war; nach der Peripherie nehmen die Zellveränderungen ab und gehen allmählich in das normale Gewebe über. Die Gefäße selbst zeigen keine Veränderungen. Zwischen den Herden und außerhalb derselben finden sich überall normale Ganglien- und Gliazellen. Auf der linken Seite sind die Herde kleiner und viel weniger zellreich als rechts. Die progressiven Veränderungen an den Gliazellen treten da ganz zurück, dafür sind eher geschrumpfte kleine Kerne vorhanden. Stäbchenzellen sind nur ganz vereinzelt zu sehen, auch die Körnchenzellen an den Gefäßen sind spärlicher.

Dem entspricht im Fettpräparat des l i n k e n Putamens ein fast gänzlicher Mangel an Fettkörnchenzellen und auch in den Gliazellen ist von Fett nichts mehr zu sehen. Nur im linken Nukleus caudatus ist ein größerer Herd vorhanden, in welchem vereinzelte Gliazellen kleine Fettröpfchen führen.

Viel ausgesprochener sind, wie schon das Zellpräparat vermuten ließ, die Abbauerscheinungen auf der r e c h t e n Seite. Hier finden sich in allen Herden Fett und Gliazellen, z. T. auch in freien Körnchenzellen. Das Fett ist aber auch hier nur in mäßigem Grade vorhanden, selbst an den Ge-

fäßen ist die Anhäufung geringfügig. Man hat den Eindruck, daß die Hauptstadien des Abbaues bereits überschritten sind. In all den beschriebenen Herden wird bei der Silberimprägnation eine Gefäßvermehrung deutlich, die sich aber auf die Herde beschränkt. Stellenweise finden sich zwar Andeutungen von Bindegewebsnetzen, doch ist eine ausgesprochene Beteiligung des Mesenchyms an der Narbenbildung nicht vorhanden. Zweifellos sind in diesen Herden die Gliafasern gewuchert, doch ließ sich dies an unserem Material nicht darstellen. Abgesehen von den Größenunterschieden in den Herden beider Seiten, ist eine Abnahme derselben von oral nach kaudal festzustellen. In den vordersten Anteilen des Striatums sind die Herde ausgedehnter als weiter hinten, doch bleibt immer noch schätzungsweise über die Hälfte des Parenchyms unversehrt.

Im Gegensatz zum Striatum sind im Pallidum keine Herde vorhanden. Doch zeigt die Durchsicht der Zellpräparate, daß stellenweise kleine Ausfallbezirke von Nervenzellen vorkommen. Die übrigen erhalten gebliebenen Ganglienzellen zeigen keine Veränderungen. Im Markfaserbilde sind ebenfalls kleine Defekte nachzuweisen. Vereinzelt sieht man Lymphocyten und Körnchenzellen an den Gefäßen; die Gefäßwände zeigen durchweg normale Struktur. Im Ganzen ist eine leichte Vermehrung der Gliakerne im Pallidum festzustellen; es fehlen aber progressive Erscheinungen an ihnen.

Im Corpus Luysi sind vereinzelt Zellen ausgefallen, auch hier sind die Gliakerne leicht vermehrt. Der Thalamus zeigt keine Schädigungen. Im Nucleus ruber rechts gibt es zwei kleine Erweichungsherdchen mit lebhafter Gliareaktion und einigen Körnchenzellen und Gliazellen an den Gefäßen. Die Substantia nigra ist unversehrt, desgleichen bieten Brücke, Medulla oblongata und Kleinhirn nichts Besonderes, nur im Nucleus dentatus fallen einige Zellschrumpfungen auf.

Hirnrinde: in der Rinde finden sich die allerschwersten Veränderungen im Gebiet der erwähnten trichterförmigen Einziehung an der Konvexität im linken Parieto-occipitalhirn, dem Orte der alten Schädelverletzung. Hier besteht ein mehrere Windungen einnehmender Defekt in der Hirnrinde, der bis in das Mark herabreicht; die Arachnoidea zieht über dieses Gebiet unversehrt hinweg. Rinde und

Mark sind hier auf eine Strecke von annähernd 3 cm Durchmesser fast völlig zerstört und narbig eingezogen, die Form der einzelnen Windungen kaum noch kenntlich. Der Raum zwischen Arachnoidea und diesem narbigen Hirngewebe ist von einem feinmaschigen Bindegewebenetz locker ausgefüllt. Die an den Defekt grenzenden Rindenteile sind von derben Glianarben durchzogen, welche Inseln von teils gut erhaltenen, teils vakuolisierten Ganglienzellen einschließen, mehrere von ihnen sind auch verkalkt. Hie und da finden sich kleine cystische Höhlen von zarten Gliafasern durchzogen, in deren Maschenwerk eine Anzahl von Gitterzellen mit grünlichem Pigment liegen. Die Adventitialräume der Gefäße in den vernarbten Windungen sind stark erweitert und enthalten ein Netz bindegewebiger Fasern; vereinzelt sieht man auch da Körnchenzellen. Bei einigen Arterien der weichen Häute ist Kalk in die Elastica und Media eingelagert; an einem Gefäß in unmittelbarer Nähe der Narbe findet sich eine Knochenbildung.

Die benachbarten ulegyren Bezirke zeigen zahlreiche scharf umschriebene streifenförmige Narben, welche teils senkrecht, teils in verschiedenen Richtungen die Rindenschichten durchziehen, mitunter verbreiten sie sich streifenförmig in einzelnen Schichten und reichen auch in die Marksubstanz hinein (Abb. 3). Dadurch wird die Rinde in Gruppen von Ganglienzellen aufgeteilt, so daß sie im Zellbild ein unregelmäßiges Mosaik darstellt. Je weiter man sich von der Verletzungsstelle entfernt, um so spärlicher werden sie, schließlich sind nur noch einige unbedeutende Ausfälle von Ganglienzellen anzutreffen, so im Windungstal, zwischen der zweiten und dritten Schläfenwindung und in der Inselrinde. Diese Rindennarben bestehen aus einem dichten Netz von Gliafasern; es fehlen alle frischen Veränderungen oder Abbauerscheinungen, im Markscheidenpräparat treten sie durch ihren Markfasergehalt hervor, sie entsprechen also den von C. und O. Vogt beschriebenen Plaques fibromyéliniques.

Ferner findet sich im Stirnhirn, im Markstrahl der ersten Windung eine schmale Narbe, die bis an die unteren Rindenteile heranreicht, ihr entspricht ein kleiner Ausfallsherd von Ganglienzellen in der Rinde selbst. Ein gleicher schmaler Narbenstreifen liegt im Mark der linken vorderen Zentralwindung.

Abgesehen von den beschriebenen Narben und Lichtungen der linken Hemisphäre, ist die Hirnrinde sonst in ihrer Architektonik nicht gestört, aber es gibt in der rechten Hemisphäre und in den gut erhaltenen Teilen der linken doch ausgebreitete, leichte diffuse Ausfälle von Ganglienzellen, vornehmlich in der dritten, aber auch in den anderen Schichten.

Im Mark des rechten Ammonshorns ist unterhalb des Pyramidenbandes ein kleiner Herd zu bemerken, in welchem die Adventitialräume der Gefäße mit Fettkörnchenzellen besetzt sind. Im übrigen besteht weder links noch rechts eine Ammonshornsklerose. — In den Unter- und Hinterhörnern der Seitenventrikel sind Reste einer Ependymitis granularis und diffusa vorhanden.

Zusammenfassung: Der 15 Jahre alte Knabe stammt aus einer belasteten Familie, ein Bruder ist schwachsinnig, wahrscheinlich auch seine Mutter. Er fiel im Alter von drei Monaten aus dem Kinderwagen. Im siebenten Lebensjahr stürzte er aus dem Fenster und war eine Stunde lang bewußtlos. In der Folgezeit wurde Schwachsinn bemerkt, und fünf Jahre nach diesem Unfall traten erstmalig epileptische Anfälle auf, die schließlich eine Anstaltsbehandlung notwendig machten, welche zwei Jahre dauerte. Er unternahm mehrmals Suicidversuche. Zehn Monate vor seinem Tode versuchte er sich zu erwürgen. Seitdem war er psychisch verändert und zeigte eine lebhafte Unruhe, auch die Anfälle wurden häufiger. Am 23. 8. 1936 Tod durch Strangulation.

An der Stelle der alten Schädelverletzung links war der Knochen verdickt und mit der Dura verwachsen. Das Gehirn wies hier eine ausgedehnte Narbe auf. In ihrer weiteren Umgebung gibt es weitreichende Rindennarben (Ulegyrie), im Gebiet der ganzen Konvexität des Occipitalhirns bis in die mittleren Teile des Schläfenlappens. Außerdem finden sich im Striatum beiderseits zahlreiche kleine Erweichungsherde, welche noch geringfügige Abbauerscheinungen aufweisen. Im übrigen gibt es kleine Herde im Ammonshorn, in einigen Markstrahlen des Großhirns und im roten Kern rechts. Die Hirnrinde zeigt außer den erwähnten Narbenbildungen in der linken Hemisphäre sonst noch leichte diffuse kleine Zellausfälle. —

Wir haben hier grundsätzlich zwei Befunde zu unterscheiden, die zu verschiedenen Zeiten entstanden sind: Ein-

mal die ausgedehnten Veränderungen der linken Großhirnrinde, welche auf das Kopftrauma bezogen werden müssen, und dann die Herderkrankungen des Striatums, die auf den Erwürgungsversuch zurückgehen; beide Male aber handelt es sich um Veränderungen, die auf Kreislaufstörungen beruhen.

Der Kranke soll im ersten Lebensjahr aus dem Kinderwagen gefallen sein; da die Mutter über keine Folgen zu berichten weiß, wird man diesem Unfall keine besondere Bedeutung beimessen, um so mehr als die vorliegenden Befunde sich zwanglos aus dem späteren Trauma im siebenten Lebensjahr erklären lassen. Es handelt sich dabei um eine Infraktion des Schädels mit Verwachsung der Dura. Da die weichen Häute sich nicht an dieser Vernarbung beteiligt haben, darf man hier wohl noch von einer gedeckten Kopfverletzung sprechen, andererseits fehlen die dabei so häufigen Gegenstoßverletzungen. Histologisch ist bemerkenswert, daß in der Narbe von Blutpigmentresten nichts mehr wahrzunehmen ist; die Pigmentkörnchenzellen, die man an einzelnen Stellen in cystischen Hohlräumen eingeschlossen findet, enthalten nur Abbaupigment.

Die zahlreichen Verödungsherde in den geschrumpften Windungen der Umgebung können nur auf das Trauma zurückzuführen sein. Dafür spricht die enge örtliche Beziehung zu dem großen Defekt. Sie liegen am dichtesten in seiner Nachbarschaft und nehmen von da aus allmählich nach allen Seiten ab, und außerdem zeigen sie histologisch das gleiche Zustandsbild abgeheilter Narben von vollständigen oder unvollständigen Erweichungen, wie sie durch Gefäßverschlüsse zustande kommen. In der Glianarbe kann von den geschädigten benachbarten Markfasern her eine lebhafte Regeneration erfolgen (Spatz), so daß in der Narbe eine ungeordnete Markfaserwucherung Platz greift und die Narben daher im Markfaserpräparat auffallen (Plaques fibroméliniques). Ihre Entstehung läßt sich jetzt nicht mehr feststellen; da Gefäßerkrankungen oder Gefäßobliterationen nicht nachzuweisen sind, könnte es sich um funktionelle Störungen durch das Trauma gehandelt haben, vielleicht sind auch neben der großen traumatischen Blutung zahlreiche kleinere Blutungen nach Art der Purpura hämorrhagica in der Umgebung vorhanden gewesen, die später vernarbt sind. Vielleicht haben auch Venenthrombosen eine Rolle gespielt. Es wäre schließlich nicht unmöglich, daß eine

hinzugetretene Meningitis dabei von Bedeutung gewesen sein könnte; als Folge einer solchen wäre die Ependymitis granularis aufzufassen (Hasenjäger und Stroescu). Wie sich im einzelnen die Vorgänge wirklich abgespielt haben, läßt sich nicht mehr entscheiden, nur in frischen Fällen. Jedenfalls können diese Narben nicht etwa als Folge des Würgeversuches betrachtet werden, sonst würden sie frischere Gewebsreaktionen erkennen lassen, auch wäre so ihre Lokalisation um die alte Hirnwunde nicht zu verstehen.

In ursächlichem Zusammenhang mit diesem Trauma dürften auch die weiter abliegenden, vorher erwähnten geringfügigen alten Narben in den Markstrahlen des Stirnhirns und der Zentralwindung stehen.

Ganz anders zu beurteilen sind aber die zahlreichen Herde im Striatum beiderseits und die weniger bedeutenden im Ammonshorn und im roten Kern. Sie müssen ihrem Alter nach auf die Strangulation zurückgeführt werden. Infolge der Sauerstoffabsperrung kam es zu einem Untergang des Parenchyms in kleinen Bezirken des Striatums, doch kann die Anoxämie nicht so lange gedauert haben, daß die Glia wesentlich mitgeschädigt wurde, da sie noch zur Narbenbildung fähig war; die Nekrose war eine unvollständige. Auf diese Tatsache ist zurückzuführen, daß die Herde nur so klein geblieben sind und von Glia gedeckt werden konnten. Es fällt auf, daß die Herde im linken Putamen bereits abgebaut sind, während man im rechten Putamen und im linken Nukleus caudatus noch Fettkörnchenzellen und frische Abbauprodukte antrifft, die aber auch schon größtenteils abgebaut sind. Dieser Umstand hängt mit der Größe der einzelnen Herde zusammen. In den kleinen Herden des linken Putamens ist der Weg des Abtransportes kürzer, in den größeren des linken Nukleus caudatus und des rechten Putamens ist er weiter; die Zeit der Untersuchung traf aber gerade das Stadium, in welchem die Vernarbung der größeren Herde noch nicht abgeschlossen, der kleineren aber bereits vollendet war.

Es ist bekannt, daß in derartigen kleinen gefäßabhängigen Erweichungsherden des Striatum — Scholz betont Asphyxie bei der Geburt als Ursache — leicht eine Regeneration der Markscheiden zustande kommt, die von C. und O. Vogt als Status marmoratus des Striatum bezeichnet wird. Es ist dies der gleiche Vorgang, welcher bei unseren Patienten in den Rindennarben der linken Hemi-

sphäre die Plaques fibromyéliniques hervorgerufen hat. Hier aber sind die Herde im Striatum frei von Markfasern geblieben. Das kann mit der Zeit der Entstehung der Herde zusammenhängen (Pat. war damals 14 Jahre alt), denn ein Status marmoratus bildet sich nur im frühkindlichen Alter aus; die entsprechenden Bildungen der Rinde kommen dagegen auch im späteren Lebensalter zustande. Genaue Daten sind naturgemäß schwer zu ermitteln, aber es liegen Beobachtungen vor, nach denen ein Status marmoratus noch im zwölften Lebensjahre entstehen kann. Es wäre also möglich, daß der Patient hierfür bereits zu alt war. Evtl. wurde aber auch die Glia, deren Mitwirkung bei der Markscheidenbildung erforderlich ist, doch soweit geschädigt, daß sie solch überschüssiges Wachstum nicht mehr zu fördern imstande war. Das muß dahingestellt sein — übrigens kann auch im frühkindlichen Alter die Regeneration in solchen Herden ausbleiben.

Bei vielen Fällen von Status marmoratus im Striatum kommen neben den myélinisierten Narben in den Stammganglien auch solche in der Rinde vor (Plaques fibromyéliniques), die dann gleichzeitig entstanden zu sein pflegen. Es muß aber besonders betont werden, daß bei unserem Patienten die Bildung der Rindennarben zeitlich von der Herdbildung im Striatum zu trennen ist. Wenn auch beide Male Kreislaufstörungen die Veranlassung geben, so ist doch für die Rindenherde das Trauma, für die Striatumnarben die Strangulation verantwortlich zu machen.

Die kleinen Herde im roten Kern und im Mark des Ammonshorns sind, ihrem histologischen Bau entsprechend, den Striatumherden zeitlich gleichgeschaltet. Ob einzelne Ausfälle der Rinde, die von den umschriebenen Läsionen im linken Parieto-occipitalgebiet unabhängig sind, auf die Verletzung oder auf die Strangulation bezogen werden müssen, läßt sich nicht entscheiden.

Das Wesentliche an unserem Befunde bleibt die elektive Schädigung des Striatum beiderseits. Sie steht in guter Uebereinstimmung mit den nicht sehr zahlreichen anatomischen Beschreibungen von Spättodesfällen nach Erhängungs- bzw. Erwürgungsversuchen.

Ueber einen Befund 24 Stunden nach dem Strangulationsversuch berichtet Maresch: 58jähriger Gastwirt. Man fand ihn mit einer Schur um den Hals am Boden

liegend. Die Strangulation dauerte nur wenige Minuten. Bewußtlosigkeit, Atemstillstand, später Cheyne-Stokesche Atmung. Keine Reflexe. Starke Temperatursteigerung. Tod nach weniger als 24 Stunden, ohne daß er das Bewußtsein wiederlangt hatte.

Pathologisch-anatomischer Befund: Auf Horizontalschnitten durch die Großhirnhemisphären beiderseits zahlreiche kleine encephalomalacische Herde. In der Capsula interna frische Blutung. Die Haubenregion ist vornehmlich zerstört, nur stellenweise der Pes pedunculi. Stärkste Blutungen in der Brücke. 4. Ventrikel mit teils geronnenem, teils flüssigem Blut gefüllt; der vordere Rautengrubenboden ist zerstört. Blutung auch im Marklager der linken Kleinhirnhemisphäre.

Bingel und Hampel beschreiben einen Todesfall nach 70 Stunden: 25jährige Frau, Sucidversuch durch Erhängen, nach 15 Minuten aus der Schlinge befreit. Nach dem arespiratorisch-comatösen Stadium Krämpfe, Fußklonus beiderseits und Babinski. Dauernd tief bewußtlos. Zunehmende Dyspnoe und Kreislaufinsuffizienz. Liquor klar, Tod nach 70 Stunden.

Pathologisch-anatomisch: In verschiedenen Teilen der Rinde akute unvollständige Nekrose, wobei die dritte Schicht bevorzugt befallen ist. Keine Gliawucherung, keine Fettkörnchenzellen, Ganglienzellen fetthaltig. Im Striatum, aber auch im Thalamus und Höhlengrau des 3. Ventrikels weite Gebiete leer von Ganglienzellen, Pallidum wenig betroffen; starke Füllung der Gefäße und kleine Blutaustritte. Hirnstamm nur wenig geschädigt.

Furukawa veröffentlichte 1938 einen Spättodesfall nach Erhängung ebenfalls 70 Stunden später. Auch da waren im Striatum große Ausfälle vorhanden, während Pallidum und die meisten Anteile des Zwischenhirns, sowie die Medulla oblongata relativ gut erhalten waren.

Noch vier Tage nach Strangulationsversuch lebte der Patient von Döring (1936): 19jähr. Mann. Dauer der Strangulation wenige Minuten. Bewußtlosigkeit. Nach Coramin tiefe beschleunigte Atmung. Starke nervöse Unruhe, Reflexe auslösbar. Temperaturanstieg auf 40 Grad, Liquor o. B. Tod nach 96 Stunden.

Pathologisch-anatomisch: In der Marksubstanz des ganzen Großhirns (einschließlich der inneren Kapsel) und z. T. des Kleinhirns finden sich „zerfallene schollige Massen . . . . . von relativ fester Konsistenz". Die Rinde zeigt ausgebreitete Lichtungen, namentlich in den Windungstälern, betroffen ist vorwiegend die dritte Schicht; die Glia ist nicht gewuchert. Keine Blutungen. Im Pallidum und Thala-

mus sind Verödungen, ischämische und schwere Zellveränderungen vorhanden. Während das linke Putamen ganz zellarm ist, sind die Veränderungen rechts weniger ausgedehnt. Mittelhirn und Medulla oblongata sind verschont, im Kleinhirn die Purkinjezellen ischämisch verändert.

Einen Hirnbefund acht Tage nach dem Würgeversuch teilen G a m p e r und S t i e f l e r mit: Ein Junge von sechzehn Jahren wurde 20 Sek. lang gedrosselt. Sofort trat Bewußtlosigkeit und Atemstillstand ein, nach Lösung der Stränge kehrte die Atmung wieder. Es begannen rhythmische Drehbewegungen des Kopfes. Nach 20 Stunden Aufhellung des Bewußtseins. Keine retrograde Amnesie. Abnorme Bewegungen des Rumpfes und der Extremitäten. Am dritten und vierten Tag beschwerdefrei. Danach wieder Bewußtlosigkeit. Tod am neunten Tage.

Pathologisch-anatomisch: Laminäre Ausfälle, besonders in der dritten Schicht, in der Zentralregion und ihrer Umgebung, sonst Rinde o. B. Ausgedehnter Untergang von Nervenzellen im Striatum; die noch vorhandenen Ganglienzellen sind durchweg schwer geschädigt. Progressive und regressive Veränderungen an den Gefäßen, auch kleinzellige Infiltration. Im Pallidum sind die Ganglienzellen geschwollen und unscharf begrenzt, keine gliöse Reaktion.

Etwas anders liegen die Verhältnisse bei der erstmaligen anatomischen Beschreibung solcher Veränderungen in dem Falle von Helene D e u t s c h im Jahre 1917: 30jährige Frau wurde mit der Hand und einem Strick gewürgt. Sie war drei Stunden lang bewußtlos, aber nach drei Tagen war sie wieder „gesund". Fünf Tage nach dem Ueberfall traten starke Krämpfe auf, die 1½ Stunden andauerten. Danach blieb der rechte Arm und das rechte Bein gelähmt. Progressiver Verlauf mit Tod nach drei Monaten.

Pathologisch-anatomisch: Symmetrische Erweichung des Pallidums beiderseits und des Nukleus caudatus. Hochgradiger Ausfall von nervösen Elementen im Pallidum, massenhaft Körnchenzellen, keine Gliawucherung. Keine Infiltration der Gefäßwände. Im Striatum dasselbe Bild, nur ist die Erweichung weniger fortgeschritten. Die innere Kapsel vollkommen intakt. Thalamus und Hirnrinde mikroskopisch normal.

Im Gegensatz zu diesen Beobachtungen, ist unser Patient nahezu wieder hergestellt worden: Die Herde waren schon fast vollständig vernarbt, als er zehn Monate später seinem Leben ein Ende machte. Die Veränderungen bei den berichteten Spättodesfällen sind viel schwerer und ausgebreiteter; sie zeigen in den verschiedenen Hirngebieten

wechselnde Intensität des Prozesses: während in dem einen Bezirk bereits ein vollständiger Ausfall des Parenchyms vorliegt, haben andere schwere und leichtere Zellveränderungen, von denen wir annehmen dürfen, daß sie auch der Rückbildung fähig sind. Aehnlich dürften auch bei unserem Kranken ursprünglich ausgedehntere Veränderungen vorgelegen haben, wenn auch nicht in demselben Grade und der gleichen Schwere, die sich z. T. wieder ausgeglichen haben, so daß als endgültiger Schaden nur die Parenchymausfälle übrig blieben. Als leichtere Schädigungen können die diffusen Lichtungen der Hirnrinde, die geringen Ausfälle im Pallidum mit durchweg vermehrter Glia, die unbedeutenden Narben im roten Kern und Ammonshorn angesehen werden. Der Hauptausfall beschränkt sich auf das Striatum beiderseits, welches auch in den übrigen Fällen bevorzugt betroffen ist (nur bei der Beobachtung von H. Deutsch liegt das Schwergewicht der Veränderung im Pallidum).

Die beträchtliche Schädigung des Striatums kommt bei unserem Kranken klinisch nicht zum Ausdruck. An das kurze arespiratorisch-comatöse Stadium schloß sich rasch die Aufhellung des Bewußtseins an, dann setzte nach langem Schlaf das amnestische Stadium ein, über dessen Dauer keine Angaben gemacht sind. Sehr bemerkenswert sind aber die Folgen: der Kranke war sichtlich verändert, läppisch-heiter, ziellos, von lebhafter Unruhe und gänzlich einsichtslos; im übrigen nahmen die epileptischen Anfälle wieder zu. Wie weit dieser veränderte Gemütszustand mit Ursache des neuen, nun geglückten Suicidversuches wurde, ist nicht auszumachen; er hatte auch vorher schon oft das Gleiche versucht.

Man sollte bei der fast elektiven Schädigung des Striatums eine Hyperkinese erwarten, wie sie z. B. in dem Fall von Gamper und Stiefler beobachtet wurde. Eine solche hat aber nicht bestanden, wie aus der Krankengeschichte ersichtlich ist und wie nachträglich noch von den behandelnden Aerzten ausdrücklich versichert wurde, die sich mit dem Patienten viel beschäftigt hatten. Nun wissen wir aus den Untersuchungen von C. und O. Vogt, daß eine striäre Chorea zum Stillstand kommt oder gar nicht erst in Erscheinung tritt, wenn die Pyramidenbahn erkrankt ist. Auch hier ist eine solche Schädigung vorhanden. Es sind dies die Narben in der Rinde, welche von der Ver-

letzungsstelle an der Konvexität bis zum Schläfenlappen hin reichen und dabei auch die vordere Zentralwindung streifen, in deren Markgebiet sich außerdem eine schmale Narbe fand. Wie früher erwähnt, ist die linke Hemisphäre infolgedessen in ihrer hinteren Hälfte gegenüber der rechten deutlich verschmälert, auch die linke innere Kapsel scheint eine Spur schmächtiger als die rechte; dieser Unterschied ist freilich nicht bedeutend und in der Medulla oblongata ist von einer Differenz nichts mehr wahrzunehmen.

Die Behinderung der Blutzufuhr und damit die Absperrung des Sauerstoffs durch die Strangulation ist nur ein Spezialfall der Anoxämie des Gehirns, die in sehr verschiedener Weise direkt oder mittelbar zustande kommen kann. Unterbindung der Carotiden, schwere Kreislaufstörungen durch Vergiftungen (Kohlenoxyd, Insulin etc.) oder Narkose und atmosphärischer Unterdruck bewirken in dem empfindlichen Gehirnparenchym dem Wesen nach gleichartige Veränderungen. Sie können auch ähnlich lokalisiert sein: bei der CO-Vergiftung wird vorzugsweise das Pallidum betroffen, beim Insulinschock kommen neben anderen Läsionen auch sehr ausgesprochene Verödungen des Striatum vor (Cammermeyer), bei Morphiumvergiftungen im Pallidum (Weimann etc.). Wenn auch daneben ausgedehnte Schädigungen in anderen Hirngebieten vorkommen oder die Stammganglien in manchen Fällen ganz verschont sein können, so ist ihre bevorzugte Beteiligung bei der Anoxämie des Gehirns doch so häufig, daß man nach Erklärungen dafür sucht. Spielmeyer nahm eine „örtliche Vulnerabilität" an. Wir wissen jetzt durch die neuen Kreislaufforschungen, daß eine sehr innige Beziehung zwischen dem Kapillarsystem eines Organs und seinem Parenchym besteht. Hinsichtlich des Stoffaustausches ist das „Gefäßendothel mit dem Parenchym so eng verknüpft, daß es für sehr viele Vorgänge als funktionelle Einheit angesehen werden muß" (Fischer-Wasels). Dies gilt natürlich ganz besonders für die verschiedenen Zentren des Nervensystems: die enge Bindung zwischen Parenchym und Gefäßen kommt schon rein anatomisch in der Architektonik des Gefäßsystems zum Ausdruck, die mit dem Zell- und Faseraufbau der Zentren im Wesentlichen übereinstimmt (R. A. Pfeifer). Darin liegt die Bestätigung des besonderen Physikochemismus, welcher nach C. und O. Vogt jedem Zentrum eigen sein soll; auf ihm be-

ruht die elektive Erkrankung der Zentren, für welche die Autoren den Ausdruck der Pathoklise prägten.

In der Beurteilung dieser Zusammenhänge können wir nur Gamper und Stiefler zustimmen, welche zu dem Schluß kommen: „daß zwischen dem pathoklinen Schädigungstyp und der örtlichen Vulnerabilität auf vaskulärer Grundlage kein absolutes Ausschließungsverhältnis besteht. Wohl ist das Zentralorgan in seinen sämtlichen Anteilen besonders sauerstoffbedürftig, das schließt aber, wie schon dargelegt, Empfindlichkeitsunterschiede zwischen den einzelnen Grisea nicht aus. Zumeist wird freilich bei Zirkulationssperren die generelle Vulnerabilität solche Unterschiede verdecken und verwischen. Unter besonderen Umständen kann aber eben doch die Abstufung in Erscheinung treten und dann liegt eben ein Störungsbild vor, das ebenso die Merkmale der ischämisch-nekrobiotischen Umwandlung, wie die der pathoklin bedingten örtlichen Abgrenzung in sich trägt."

Zusammenfassung.

1. Bei einem 15 Jahre alten Knaben entwickelten sich infolge Kopftrauma im 7. Lebensjahr epileptische Anfälle und Wesensveränderung mit Neigung zu Suicid. 10 Monate vor seinem Tode machte er einen Erwürgungsversuch und endete durch Strangulation. 2. Es fanden sich außer den alten traumatischen Hirnnarben in Ausheilung begriffene Erweichungsherde beschränkt auf das Striatum beiderseits. 3. Eine Hyperkinese kam wegen einer geringen Schädigung der linken motorischen Bahn nicht zustande. 4. Der Befund des Striatums steht in Einklang mit ähnlichen Beobachtungen aus der Literatur. Er ist zurückzuführen auf die besondere Empfindlichkeit dieser Zentren gegen Sauerstoffmangel.

Herrn Dir. Dr. med. habil. Heinze und vor allem Herrn Professor Dr. Hallervorden verdanke ich viele wertvolle Ratschläge und Anregungen während der Anfertigung dieser Arbeit. Herr Professor Dr. de Crinis hat sie freundlicherweise referiert, wofür ich hiermit auch ihm meinen Dank abstatten möchte.

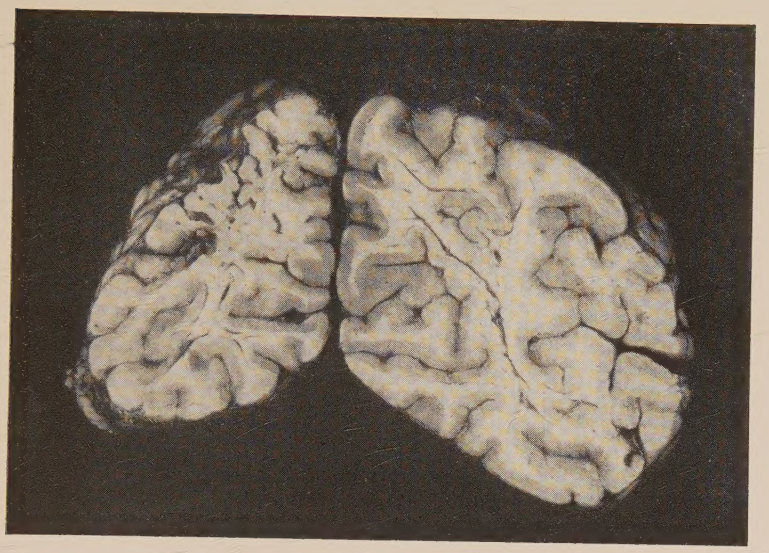

Abb. 1. Frontalschnitt durch die Occipitallappen.

Literatur.

Cammermeyer: Z. Neur. **163,** 617, 1938.

Bingel und Hampel: Z. Neur. **149,** 640, 1934.

Deutsch, H.: Jb. Psychiatr. **37,** 237, 1917.

Döring: Virch. Arch. **296,** 666, 1936.

Fischer-Wasels: Frkf. Z. Path. 1933.

Furakawa: 1937 ref. Zbl. Neur. **90, 308.**

Gamper und Stiefler: Arch. Psychiatr. **106,** 744, 1937.

Hasenjäger und Stroescu: Arch. Psychiatr. **109,** 46, 1938.

Hiller: Z. Neur. **93,** 594, 1924.

Maresch: W. Klin. Wschr. 1903, II. 925.

Scholz, Wake, Peters: Z. Neur. **163,** 193, 1938.

Spatz: D. Z. Nervenheilk. 115, 197, 1930.

Spielmeyer: Ztschr. f. Neur. u. Psych, **118,** 1, 1928. Ztschr. f. Neur. **148,** 1, 1933.

Strauss, Hans: Z. Neur. **131,** 363, 1931.

Vogt, C. und O.: J. Psychol. u. Neur. **38,** 147, 1929.

Pfeifer, R. A.: Die angioarchitektonische areale Gliederung der Großhirnrinde, Georg Thieme, Leipzig 1940.

Lebenslauf.

Am 14. 8. 1912 wurde ich in Erfurt geboren als Tochter des Leutnants Hellmuth Lenz und seiner Ehefrau Martha, geb. Hirsch. Von 1919—1933 besuchte ich die Schule und machte Ostern 1933 mein Abitur am staatlichen Gymnasium zu Sorau (N.L.). Anschließend begann das Studium der Medizin. Zunächst in Leipzig (Vorphysikum), dann Berlin, Freiburg i. Br. (Physikum), Kiel und Berlin. November 1938 bestand ich in Berlin mein Staatsexamen mit „gut". Seit 1. 12. 39 bin ich praktisch tätig. Anfangs zwei Monate auf neurologischen Stationen am Ludwig-Hoffmann-Hospital in Berlin-Buch, wo ich gleichzeitig noch am Kaiser-Wilhelm-Institut für Hirnforschung theoretisch arbeitete. Dann sieben Monate am Kreiskrankenhaus Arnswalde (Pommern) und sechs Monate am städtischen Krankenhaus in Heilbronn auf der inneren Abteilung. Am 1. 3. 40 wurde ich auf Grund einer Notdienstverordnung wieder an das Kreiskrankenhaus Arnswalde (Pommern) zurückgerufen, wo ich als Volontärärztin tätig bin. Meine Approbation erhielt ich vorzeitig am 1. 9. 39 von der Universität Berlin.